3037
Nr. 9

Lane Medical Library

Fünf Fälle von
Hæmatocele retrouterina.

Inaugural-Dissertation

der

medicinischen Facultät zu Jena

zur Erlangung der Doctorwürde

in der

Medicin, Chirurgie und Geburtshülfe

vorgelegt

von

Friedrich Weltz

aus Speier (Bayern).

Jena, 1875.

Druck von A. Neuenhahn.

Digitized by the Internet Archive
in 2026

https://archive.org/details/IA40153320_0095

Fünf Fälle von

Haematocele retrouterina.

Die Kenntniss der Haematocele retrouterina ist noch ziemlich neuen Datums; das Verdienst, die Gynäkologen auf diese Krankheitsform aufmerksam gemacht, und dieselbe zuerst unter diesem Namen beschrieben zu haben gebührt unstreitig Nélaton. Nach seinem Vorgange beschäftigten sich zunächst seine Schüler Viguès, Gaillet und Bouchet damit, die charakteristischen Symptome der Haematocele retrouterina näher festzustellen. Nach ihnen beschäftigten sich mit derselben eingehend von französischen Autoren, besonders Voisin (die Haematocele retrouterina und die freien Blutextravasate in der Beckenhöhle,) sodann Trousseau von deutschen Forschern Ferber, Führer, Credé, Braun, Hegar, Krieger, Betschler, Schröder Olshausen und in neuester Zeit Fritsch (die retrouterina Hämatocele, siehe Volkmanns klinische Vorträge) in pathologisch anatomischer Hinsicht ist besonders Virchow zu nennen. Es erhebt sich nun die Frage,

was versteht man unter Haematocele retrouterina, welche Prozesse werden derselben zugerechnet und welche müssen als nicht dem Begriff der Haematocele retrouterina zugehörig von ihr ausgeschlossen werden? Um diese Frage zu beantworten müssen wir die verschiedenen Arten der überhaupt im Becken vorkommenden Blutergüsse einer kurzen Betrachtung unterziehen. Blutergüsse im Becken kommen vor sowohl innerhalb des Peritonaeum (intraperitonaeal) als ausserhalb desselben in das umliegende Zellgewebe (extraperitonaeal). Letztere Art des Blutergusses kommt meistens während oder kurz nach der Geburt vor, obwohl sie auch ausserhalb der Schwangerschaft auftritt, in welch letzterem Fall aber immer ein Trauma zu Grunde liegt, Sie entsteht durch Ruptur einer oder mehrerer tiefer gelegenen Venen der vagina und der äussern Genitalien, bedingt meistens eine bedeutende Infiltration des umgebenden Zellgewebes und veranlasst eine oft sehr voluminöse Geschwulst, welche gewöhnlich als Thrombus vaginae et labiorum bezeichnet wird (Scanzoni). Ein solcher Thrombus drängt den Douglas'schen Raum nach oben und bewirkt dadurch eine Wölbung desselben gegen die Peritonaealhöhle zu. Die intraperitonaealen Blutungen sind verschieden nach ihrer Intensität und nach der Schnelligkeit, mit welcher sie auftreten. Entsteht im Becken sehr rasch eine diffuse Blutung, so werden die umgebenden serösen Häute nicht Zeit haben, durch entzündliche Prozesse eine Abgrenzung des Blutergusses zu bewirken, eine abgekapselte Blutgeschwulst wird also nicht zu Stande kommen können, da das Individium viel eher zu Grunde

gehen wird. Der Verlauf ist in allen diesen Fällen ein äusserst stürmischer. Der Tod tritt schon nach einigen Stunden ein. (Voisin.) Diese beiden genannten Arten von Blutergüssen sind absolut von dem Begriff der Haematocele retrouterina auszuschliessen. Unter Haematocele retrouterina versteht man vielmehr eine abgekapselte, durch Blutung hervorgerufene intraperitonaeale Geschwulst, welche den Douglas'schen Raum vollkommen ausfüllt und zwar in Form eines charakteristischen Ausgusses, dessen untere Grenzen in der Mitte mehr nach abwärts reichen wie zu beiden Seiten. Diese Art der Geschwulst kann auf zweierlei Weise entstehen. Entweder erfolgt der Bluterguss in einen schon vorher durch Exsudatmassen abgekapselten Theil des Peritonaeum (Schröder) oder aber die Blutung schreitet so allmälig weiter, dass die benachbarten Theile des Peritonaeum Zeit haben, Verwachsungen einzugehen und auf diese Weise den Bluterguss abzukapseln (Olshausen).

Die Diagnose der Affection wird in den frischen Fällen meistens nicht sehr schwierig sein da die Symptome ziemlich charakteristisch sind. Plötzliche allgemeine Anämie, Schwindel, Ohnmacht, Schmerz im Becken welcher oft nach den Beinen ausstrahlt, ferner eine Geschwulst im Douglas'schen Raum welche das hintere Scheidengewölbe herabdrückt, das sind Symptome, welche wohl sofort die Diagnose auf die richtige Spur bringen werden. In andern Fällen dagegen, besonders wenn die Affection schon einige Zeit besteht und also die charakteristischen Symptome der Entstehung in Wegfall kommen, ist die Diagnose im Anfang durchaus nicht so

klar, dass nicht ein Zweifel in derselben entstehen könnte. Besondere Schwierigkeiten dürfte dieselbe bei gleichzeitig bestehender Haematocele und parametritischen Exsudaten bieten; in solchen Fällen wird man öfters den weiteren Verlauf abwarten müssen, ehe man die Diagnose mit Sicherheit stellt. Schwankt man in Betreff der Diagnose zwischen peritonitischen Exsudaten und Haematocele, so wird ebenfalls oft erst der weitere Verlauf die eine der beiden Affectionen mit Sicherheit diagnosticiren lassen. Es erweichen nämlich die Exsudatmassen im Verlauf der Affection, während bei Haematocele die Geschwulst zuerst weich ist und erst später, nachdem die flüssigen Bestandtheile resorbirt sind, eine härtere Consistenz annimmt. Auch Neubildungen welche vom Becken ausgehen, können der Diagnose Schwierigkeiten bereiten und hebt besonders Kämpffe (siehe Jena Zeitschrift II 4) die Schwierigkeit der Unterscheidung zwischen Fibroiden der hintern Wand des Uterus und Haematocele retrouterina hervor. Da diese Fibroide wie die Haematocele eine elastisch weiche Consistenz darbieten und ebenfalls acute anämische Zustände bedingen können so ist wohl eine Verwechselung zwischen beiden Zuständen möglich. In diesen Fällen wird die genaue Beobachtung des Verlaufs unerlässlich sein. Ein wichtiges Moment für die Diagnose ist die schnellere oder langsamere Zunahme des Tumor, dabei ist aber eine genaue Controle der Füllung des Rectum nöthig, da durch die Nichtbeachtung dieses Umstandes die Diagnose sehr erschwert werden kann. Unerlässlich wird in allen Fällen eine gleichzeitige Untersuchung per Rectum und

per Vaginam sein, man fühlt dabei den Douglas'schen Raum in der oben erwähnten so charakteristischen Weise, bei Haematocele hervorgewölbt, dass man meistens die grössere Zahl der oben genannten Affectionen, vielleicht mit Ausnahme von Exsudaten wird ausschliessen können. In diesen Fällen müssen dann die andern schon oben genannten differentialdiagnostischen Merkmale zu Hülfe kommen. Der Ausgang der Haematocele retrouterina ist in den bei weitem häufigsten Fällen vollständige Resorption innerhalb mehrerer Wochen oder Monate. Selten bleiben Residuen in Gestalt von Strängen zurück und am seltensten ist der Ausgang in Perforation; der Durchbruch erfolgt in diesem Falle meistens in das Rectum; erfolgt er in die Bauchhöhle so erfolgt Peritonitis. Die Behandlung der Krankheit besteht hauptsächlich in absoluter Ruhe, leichter Diät; man muss für regelmässigen Stuhlgang sorgen und die Schmerzen mit Narcoticis bekämpfen. Bei starkem Durst sind Eispillen am Platze und bei complizirender Peritonitis Eisbeutel auf den Leib. Die Kräfte müssen durch roborirende Kost und eventuell durch Eisen erhalten werden. Die früher häufig angewandte Punction der Haematocele hat man jetzt wohl allgemein verlassen, da durch dieselbe zwei schwere Zufälle hervorgerufen werden können. Es kann nämlich entweder eine Verjauchung in Folge von Lufteintritt mit ihren schweren Folgen hervorgerufen werden oder die Blutung, welche durch den von der abgegrenzten Haematocele ausgehenden Druck in ihrer weitern Ausbreitung gehemmt wird, wird, nachdem die gleichsam als Tampoa wirkenden Geschwulst entfernt ist, von neuem beginnen und

dann die schwersten Zufälle und eventuell sogar den tödtlichen Ausgang herbeiführen. Nach diesem kurzen Ueberblick über Geschichte, Diagnose und Therapie der Haematocele retrouterina wollen wir zur Mittheilung der folgenden fünf, im Laufe der letzten Jahre in hiesiger geburtshülflicher Anstalt zur Beobachtung gekommenen Fälle schreiten. —

Fall I.

Germar, Emilie, 27 Jahre alt, aus Ziegenhain, wurde am 10. Juli 1868 in die hiesige Anstalt aufgenommen. Die Anamnese ergab Folgendes: Als Kind war Patientin, die Masern ausgenommen, immer gesund gewesen. Mit 17 Jahren wurde sie menstruirt, die Regel setzte bald darauf auf ¼ Jahr unter chlorotischen Erscheinungen aus, kehrte aber bald von selbst wieder. Patientin wurde nun kräftig und blühend. Die erste Schwangerschaft erfolgte mit 22 Jahren und verlief wie die Geburt normal. Im Puerperium bekam Pat. eine 4 Wochen dauernde mit Fieber verlaufende Unterleibsentzündung; die bald wiederkehrenden Menses blieben regelmässig, nur war ihre Dauer fortan auf 3 — 4 Tage beschränkt. Mit 25 Jahren erfolgte nach circa 10 wöchentlicher Gravidität ohne besondere Veranlassung Abortus ohne bedeutende Blutung und Beschwerden. 14 Tage darauf kehrte Patientin zu ihrer regelmässigen Beschäftigung zurück und war gesund bis fünf Wochen vor der Aufnahme, wo sie zum letzten Mal die Regel hatte. Diese sowohl wie die beiden vorhergehenden Regeln waren so sparsam, dass sich Pat. schwanger glaubte; am

6. Juni, dem zweiten Tag der Regel, stellten sich gegen Abend nach beendeter Feldarbeit so grosse Schmerzen im Abdomen bei ihr ein, dass sie nur mit Unterstützung nach Hause gelangen konnte. Der Schmerz wurde immer heftiger, verlief Anfangs median, setzte sich aber bald rechts fest. Gleichzeitig trat Frost und Hitze ein, diese Anfälle wiederholten sich sodann später noch öfter. Die Kranke wurde bettlägerig, in kurzer Zeit bleich und mager; es entstand Uebelkeit aber ohne Erbrechen. In den ersten 14 Tagen war die Kranke so schwach, dass jedes Aufrichten und Umbetten sofort Ohnmachten herbeiführte. In Folge der heftigen Schmerzen war dieselbe meistens schlaflos, der Stuhlgang war Anfangs retardirt, später dünn, das Uriniren war erschwert, die Anwendung des Katheters aber nicht nöthig. Ein Mal erfolgte Erbrechen galliger Flüssigkeiten, der Appetit fehlte vollständig. Seit dem 5. Juni soll bis vor 8 Tagen eine geringe Genitalblutung bestanden haben. Der Status praesens zeigt eine sehr abgemagerte Person mit leidendem Gesichtsausdruck, mit blasser Haut und lividen Schleimhäuten. Die linea alba ist unbedeutend pigmentirt ebenso die Warzenhöfe, die Warzen sind sehr klein. Das Sensorium ist völlig normal, jedoch werden von der äusserst abgespannten Kranken nur langsame und zögernde Antworten gegeben. Die Brustorgane lassen nichts Abnormes erkennen, dagegen ergiebt die Palpation und Percussion des Abdomen nach entleerter Blase einen durchaus median gelegenen Tumor, dessen Gipfel dicht an den Nabel reicht und von da mit Nabelkuglicher Wölbung seitlich abfällt, so dass seine Grenzen bei-

derseits etwa 6 Ctm von der Symphyse entfernt in die Plica inguinalis abfallen. Ausgiebig palpabel ist der Tumor wegen grosser Schmerzhaftigkeit nirgends bis auf seinen Gipfel, hier scheint seine Oberfläche knollig und ziemlich resistent. Die Wölbung des Tumor selbst ist eine durchaus gleichmässige, ebenso die Vorwölbung des Bauches. Die Auscultation ergiebt Nichts, ausser links vom Tumor Aortenpulsation. Bei der innern Untersuchung findet man den Uterus weit nach vorn gedrängt, die Portio vaginalis steht indessen noch in der Führungslinie, das Orificium externum schaut nach hinten, ist klaffend aber ohne besondere Turgescenz. Der hintere Fornix und der Douglas'sche Raum sind ausgefüllt von einer teigigen schmerzhaften Geschwulst, welche mit der von Aussen im Abdomen liegenden zusammenhängt; ein auf dem Gipfel der Geschwulst von Aussen ausgeübter Druck pflanzt sich nach unten fort und zwar unter Erzeugung eines Gefühls wie von teigiger Fluctuation. Diese Geschwulst haftet an der hinteren Uteruswand fest an. Der Uterus ist isolirt nicht verschiebbar; am untersuchenden Finger haftet etwas dunkles Blut, Temperatur 39, 2, Urin ohne abnormen Bestandtheile, spez. Gew. 1020. Die Ordination besteht in Eisbeutel aufs Abdomen und Opium. Am folgenden Tag haben die Schmerzen etwas nachgelassen, auch die Palpation ist weniger schmerzhaft, die zum Theil gefüllte Harnblase liegt nach vorn und links. Rechts von der Blase und zugleich rechts von der Medianlinie befindet sich etwa eine Wallnuss grosse ganz harte Partie, welche sich nach oben vom

Tumor abhebt und wahrscheinlich der Uteruskörper ist, Blutung ist nicht mehr eingetreten, der Schlaf ist gut, Puls 120, Temperatur 38, 9. Bei der am 12. Juni vorgenommenen Untersuchung wird entschiedene Abnahme der Schmerzen constatirt; Patientin wird früh in der rechten Seitenlage, welche sie längere Zeit eingenommen haben soll, vorgefunden; dem entsprechend sind die seitlichen Tumorgrenzen etwas mehr nach rechts verrückt. Die Urinentleerung ist nur mit dem Katheter möglich, Temperatur 39, 4. Allmälig nehmen nun die Schmerzen ab, der Appetit bessert sich, Urin wird schon in den nächsten Tagen spontan entleert und die Temperatur zeigt nur geringe abendliche Steigerungen, in den nächsten Wochen verkleinert sich der Tumor zusehends. Allmählig lässt sich immer deutlicher der median stehende Uterus vom Tumor abgrenzen, links vom Uterus kann man deutlich das ligam rotund. als derben Strang verfolgen. Rechts sitzt dem Uterus noch ein breiter und fester Höcker unbeweglich auf Temperatur normal. Da die Besserung nun täglich zunimmt, so darf Pat. am 10. August das Bett verlassen. Am 1. September traten die Menses in normaler Weise wieder ein und dauern bis zum 3. September. Da Pat. sich vollkommen wohl fühlt, so steht ihrer Entlassung Nichts im Wege, vom Tumor fühlt man nur noch einen kleinen derben Höcker im Douglas'schen Raum.

Fall II.

Glaeser, Auguste, 41 Jahre alt, aus Kahla, wurde am 11 November 1871 in die Anstalt aufgenom-

men. Durch die Anamnese wurde Folgendes erörtert; Patientin war schon öfters krank und zwar an Fussgeschwüren, Rheumatismus und Schmerzen im Unterleibe. Mit 14 Jahren menstruirt, erfolgten die Menses stets regelmässig ohne Beschwerden, geboren hat die Kranke zwei Mal und zwar zum ersten Mal mit 21 Jahren zu Hause, nach normaler Schwangerschaft, Geburt und Wochenbett verliefen ohne Störung; die zweite Geburt erfolgte 1855 in der Anstalt, auch hierbei verlief Alles normal, beide Kinder leben und sind gesund. Patientin war von da an gesund bis 14 Tage vor der Aufnahme, wo sie sich während der Menses einer Erkältung aussetzte. Die Blutung, welche 3—4 Tage dauerte, hielt bis zur Aufnahme an, Pat. bekam heftige Schmerzen im Leibe und Stuhlverstopfung, wurde dabei immer matter, hatte öfters Frostanfälle, bis sie am 9. November genöthigt war, im Bette liegen zu bleiben; da noch Harnverhaltung hinzutrat, so wurde sie auf die gynäkologische Abtheilung gebracht. Der Status praesens zeigt eine kräftig gebaute, gut genährte Person von ikterischem, stark anämischen Aussehen. An den Brustorganen ist eine Anomalie nicht nachweisbar, das Abdomen dagegen ist ziemlich stark aufgetrieben, tiefere Palpation ist schmerzhaft. In den untern Partien des Abdomen palpirt man einen Tumor von unebener Oberfläche, welcher gegen Druck sehr empfindlich ist, fast bis an den Nabel reicht, seitlich geht er bis an die crist. oss. il. und zwar links weiter nach Aussen als rechts. Ein bedeutendes flüssiges Exsudat ist in der Peritonaealhöhe nicht

nachweisbar. Die Percussionsgrenze des Tumor ist weniger deutlich als die Palpationsgrenze, da an den obern Theilen desselben neben leerem Schall Darmton auftritt. Die Vaginalschleimhaut ist von normaler Beschaffenheit, die Port. vag. ist dicht an die Symphyse angedrückt durch einen hinter dem Uterus gelegenen Tumor welcher den Douglas'schen Raum vollkommen ausfüllt und kuglich vorwölbt; derselbe ist von praller derber Consistenz, Fluctuation ist an ihm nicht nachweisbar. Gleichzeitige äussere und innere Untersuchung lassen den von Aussen und Innen gefühlten Tumor als denselben erkennen. Durch Palpation kann man den Fundus uter links von der Mittellinie erreichen; bei der Untersuchung per Rectum fühlt man den Tumor in das Lumen des Rectum bedeutend hineinragen, von einer Fluctuation ist übrigens auch per Rectum Nichts zu bemerken. Der mit dem Katheder entleerte Urin ist dunkel, ohne Eiweis, Stuhlgang fehlt seit 5 Tagen, Temperatur 39,2. Die Ordination besteht in Eisblase auf das Abdomen und innerlich Op. pur. 2 stündl. 0,02. Der Urin wird regelmässig mit dem Katheder entleert. Am 13. Nov. sieht Pat. noch ikterischer aus und klagt über öfter auftretende Schmerzen in der Magengegend. Die obere Grenze des Tumor ist höher gestiegen, das sonstige Befinden ist unverändert; Temperatur 38,6; Pat. erhält ein Clysma. Am folgenden Tag sind die Schmerzen in der Magengegend heftiger, das Abdomen ist besonders in den untern Partien stärker aufgetrieben, die Kranke fühlt sich ungemein matt, ist leicht soporös und

hat viel Durst und keinen Appetit. Temperatur normal. An den obern Partien des Tumor besteht eine derbe Resistenz, das Colon ist stark angefüllt. Die Zunge ist stark belegt. Die Ordination besteht in Eisblase, das Opium wird weggelassen und Ol. Ricin. 3 ⨯ täglich esslöffelweise gereicht. Darauf erfolgte am folgenden Tag eine reichliche Stuhlentleerung; diese Stuhlentleerungen erfolgten nun bis zum 17. Nov. noch mehrere Male sehr reichlich, allerdings jedes Mal unter ziemlich heftigen Schmerzen, die obern Grenzen des Tumor treten in Folge dessen tiefer, was besonders an der rechten Seite deutlich nachweisbar ist. Nachdem durch wiederholte Stuhlentleerungen das Colon gänzlich entleert ist wird die obere Grenze des Tumor um 3 Querfingerbreit tiefer gefühlt als anfänglich, das leere Colon ist als Strang an der obern Fläche des aus dem Becken heraufragenden Tumor zu palpiren und scheint an diesem adhärent zu sein, das Abdomen ist bedeutend weniger aufgetrieben, die Bauchdecken sind weniger gespannt. Die Grenzen des Tumor, welcher gegen Druck nur noch wenig empfindlich ist, sind bei weitem deutlicher zu palpiren. Im Allgemeinbefinden der Kranken hat sich nicht viel geändert, dieselbe ist häufig unruhig, der Urin muss noch immer mit dem Katheder entleert werden, Temperatur übersteigt 38,0 um ein Weniges. Zu der frühern Ordination kommt noch Natr. bicarb. c. Rheo. In der Woche vom 22. bis 29. November bessert sich allmälig das Allgemeinbefinden der Kranken, dieselbe sieht weniger ikterisch und anämisch aus, die Zunge ist fast nicht mehr belegt,

auch der Appetit ist besser; die Schmerzen im Leibe sind vollkommen verschwunden, die Palpation des Tumor vom Abdomen her, welche ebenfalls ohne jegliche Schmerzen geschieht, ergiebt vollständig den früheren Befund, während hingegen der den Douglas'schen Raum ausfüllende und zwischen Vagina und Rectum herabragende Theil des Tumor etwas verkleinert zu sein scheint. Die Stellung des Uterus ist unverändert, die Urinentleerung erfolgt wieder spontan. Ein beginnender Deculitus heilt bei sorgfältigster Reinlichkeit unter Anwendung eines Luftkissens innerhalb 3 Tagen. Der Stuhlgang erfolgt ziemlich regelmässig aber immer nur auf Anwendung von Clysma. Temperatur zeigt abendliche Steigerung bis 38,6. Die Ordination besteht in Eisblase, Kaltwasserklystiren und kräftiger Diät. Allmälig scheint die obere Grenze des Tumor etwas tiefer zu treten, die Pat. hat keine objectiven Beschwerden mehr, die Zunge ist immer noch etwas belegt; die Hautfarbe ist weniger ikterisch, Temperatur normal. Am 6. Dez. entleerte Pat. gegen Abend ohne vorhergängige Beschwerden eine ziemlich beträchtliche Quantität dünnes zersetztes Blut von sehr dunkler Farbe mit wenig Fäkalmassen vermischt. Am folgenden Morgen erfolgte wieder Entleerung einer Quantität von circa 2000 Ccm. Blute von gleicher Beschaffenheit; Pat. hatte auch hierbei keine Beschwerden. Die Untersuchung per vaginam ergiebt keine Veränderung gegen früher, bei der Untersuchung per Rectum findet man

dieses leer, eine Communication zwischen Tumor und Rectum ist nicht aufzufinden, die Spitze des untersuchenden Fingers ist mit blutigem Schleim bedeckt. Temperatur 38,2. Die Pat. erhält eine Eisblase auf den Leib und zwei Mal täglich Klystire von Solut. kal. hypermang. Nachdem am 7. Dez. noch zwei Mal Blut entleert worden, ist am folgenden Tag die Grenze des Tumors über ein Querfingerbreit weiter herabgedrückt. Am 10. Dez. erfolgen wiederum mehrere Entleerungen von geringeren Quantitäten dünnflüssigen, zersetzten Blutes neben regelmässigen Stuhlentleerungen. Ausser geringen Schmerzen im Unterleib ist das subjective Befinden befriedigend, der Appetit ist gut, der Kräftezustand und die Ernährung nehmen allmälig zu. Die obere Grenze des Tumor tritt ununterbrochen immer tiefer, und namentlich von den Seiten lässt sich eine Abnahme des Volumens nachweisen; auch der in das Becken hineinragende Theil des Tumor hat ziemlich bedeutend abgenommen und ist weniger fest als früher. Der Uterus ist nicht mehr so dicht an die Symphyse angedrängt wie früher. Am 12. Dez. erfolgen in 24 Stunden drei bis vier Entleerungen von Blut neben normal beschaffenen Stuhlentleerungen. Während nun in den nächsten Tagen der Tumor successive abnimmt und der Ernährungszustand in gleichem Maase zunimmt, tritt auch der Uterus allmälig immer weiter von der Symphyse zurück und seinem normalen Stand zu. Vom 15. December werden die Blutentleerungen immer seltener und die jedes Mal entleerte Quantität immer geringer. Vom Abdomen her ist

der Tumor immer noch in der Medianlinie hinter dem Fundus uteri, diesen etwa zwei Querfinger breit überragend, zu fühlen, eine bedeutende Abnahme des Tumor ist aber namentlich in dem in das Becken hineinragenden Theil desselben zu bemerken, indem die untere Grenze den Douglas'schen Raum nur noch weniger tiefer steht als im normalen Zustand; auch der Uterus steht in fast normaler Stellung unbeweglich. Das subjective Befinden der Kranken ist dauernd gut; am 17. December erfolgt noch eine reichlichere Blutentleerung, von da an tritt täglich 2—3 Mal Abgang von ganz geringen Quantitäten Blut auf. Der Tumor überragt den Uterus nicht mehr, seine Grenzen sind von Aussen nicht mehr deutlich zu palpiren. Am 24. Dec. erfolgt nach zweitägiger Pause die letzte ganz geringe Blutentleerung, die Reconvalescenz schreitet bedeutend vorwärts, der Stuhlgang erfolgt normal. In den drei folgenden Tagen tritt unerwartet eine Temperaturerhöhung bis 39,0 ein, es treten geringe Schmerzen im Abdomen auf, Stuhlgang erfolgt erst am 21. Dec. auf Clysma. In den nächsten Tagen fühlt sich Pat. wieder wohl, Temperatur wird normal, die Haut schält sich ab, in Folge dessen erhält die Kranke ein Vollbad. Die am 14. Jan. vorgenommene combinirte Untersuchung ergiebt Folgendes: Das vordere Scheidengewölbe ist von normaler Beschaffenheit der Uterus ist normal gelagert, nur ist er etwas vergrössert und weniger beweglich als normal, das hintere Scheidegewölbe ist straff, die hinter dem Uterus gelegenen Eingeweide scheinen etwas adhärend an denselben zu sein und ihn nach hinten zu fixiren. Man kann von

Abdomen her hinter dem Uterus die im hintern Scheidengewölbe befindlichen Finger palpiren; die Wand desselben ist dicker als normal, ein hinter dem Uterus gelagerter Tumor ist nicht mehr zu palpiren, auch scheinen die Partien neben dem Uterus frei zu sein, jedoch lässt sich die Palpation der seitlichen Beckenpartien wegen Straffheit des hintern Scheidengewölbes nicht gut ausführen. Nach der Untertersuchung erfolgt geringe Blutung aus den Genitalien und es treten geringe Leibschmerzen auf, die aber von selbst bald wieder nachlassen. Am 15. Jan. darf Pat. aufstehen und wird nach einigen Tagen, da ihr Befinden sich täglich immer mehr bessert, als geheilt entlassen. —

Fall III.

Frau Weber, 35 Jahre alt, aus Stadtsulza wurde am 13. 2. 73. in die Anstalt aufgenommen. Die Anamnese ergab Folgendes: Die Kranke will in ihrer Jugend sowie auch später stets gesund gewesen sein und kann sich keiner schweren überstandenen Krankheit erinnern. In ihrem 21. Jahr gebar sie ihr erstes und im 26. Jahr ihr viertes und letztes Kind; Geburt und Wochenbett verlief in allen Fällen normal. In den letzten 6 Jahren hat Pat. die Regel, welche dreiwöchentlich eintrat, immer 8 Tage lang gehabt. Vor Weihnachten traten, 8 Tage vor der erwarteten Regel, 14 Tage lang dauernde, mehr oder weniger starke Blutungen ein, welche nach Angabe der Pat. mit Ohnmachten verknüpft waren; nach dem Verschwinden der Blutungen blieb ein starker, öfters röthlich gefärbter, schwach

riechender Ausfluss zurück. Gegen Neujahr bekam Pat., welche durch die Blutungen sehr erschöpft war, öfters Ohnmachten und litt an Leib- und Kreuzschmerzen. Am Ende des Jan. hatte sie eine Blutung, welche sie für die Regel hielt; in Folge dieser Blutung musste sie sich zu Bette legen, ward von Tag zu Tag schwächer, verlor ihren Appetit immer mehr und der schon früher unregelmässige Stuhlgang wurde nun gänzlich retardirt. In Folge dieses Zustandes kam die Kranke in die Anstalt. Der Status praesens zeigt eine sehr blasse, verfallene und stark abgemagerte Person, deren Haut und Conjunctiva bulbi eine ikterische Färbung zeigen; das Sensorium ist etwas benommen, Pat. spricht nur mühsam. Die Brustorgane bieten keine Abnormität. Aus der Vagina kommt ein geringer, etwas schleimiger Ausfluss; sowohl die Palpation des hinteren vorgewölbten Fornix, als auch die combinirte Untersuchung ist im höchsten Grade schmerzhaft; der Uteruskörper liegt der vorderen Bauchwand an, seine Grenzen sind nicht deutlich zu palpiren; hinter ihm fühlt man einen grossen, den Douglas'schen Raum ausfüllenden und den Uterus nach vorn drängenden und ihn überlagernden Tumor. Die unteren Grenzen desselben bieten die charakteristische Form eines vollständigen Ausgusses des Dougl. Raumes dar, indem sie in der Mitte tiefer herunter ragen als zu beiden Seiten. Der Urin ist stark bierbraun, sein spez. Gewicht 1020; er ist reichlich sedimentirt und zeigt deutliche Gallenfarbstoffreaction, enthält übrigens kein Eiweis, Temperatur 38,4. Der Stuhlgang ist nur wenig

entfärbt, hart, und erfolgt unter Schmerzen. Die Ordination besteht in Einspritzen von Wasser in die Scheide 3 Mal täglich, ferner in 3 Mal tägl. 3 gtt. Liqu. Ferr. sesquichlor., kalten Klystiren und guter Ernährung. Bei der am 16. 2. vorgenommene inneren Untersuchung zeigt sich der Tumor deutlich vergrössert, er ragt tiefer herunter, erstreckt sich mehr nach vorn und ist bei der Untersuchung ganz intensiv schmerzhaft; der Ausfluss ist ziemlich stark blutig gefärbt; der Stuhlgang erfolgt täglich aber hart und sehr schmerzhaft; peritonitische Erscheinungen, welche am verhergehenden Tage aufgetreten, sind wieder verschwunden, der Appetit ist besser. Am 18. 2. erfolgen kolikartige Schmerzen im Unterleib wesshalb Tinct. op, gtt. XV verordnet wird. In den nächsten Tagen vergrössert sich der Tumor sehr bedeutend, der Fundus uteri ist bei äusserer Untersutersuchung nicht zu fühlen. Die Port vag. steht unbeweglich an die Symphyse angedrängt. Pat, ist sehr collabirt; der Urin zeigt nur noch minimale Gallenfarbstoffreaction. Temperatur normal. In den folgenden Tagen besteht hartnäckige Verstopfung, der Appetit ist sehr schlecht, das Sensorium ist immer etwas benommen. Die Ord. ist dieselbe, ausserdem kalte Umschläge auf den Leib da auch spontane Schmerzhaftigkeit besteht, und Wein. Am Abend des 24. hat. Pat. viel Durst und Hitze, ausserdem kolikartige Leibschmerzen. Temperatur 38,6. Ord. besteht in Tinct. Op. Am folgenden Morgen erfolgt starker Collaps, die Kranke erhält stündlich $^1/_2$ Glas Sherry. Die Percussion ergiebt eine über den ganzen Leib verbreitete starke Dämpfung,

der Unterleib ist bei der leisesten Berührung äusserst schmerzhaft. Es wird eine Eisblase auf den Leib gelegt, ferner Wein, Liqu. ferr 3 × 3 gtt. u. Tinct. Op. 4 stündl. X gtt. verordnet. Am 25. 2. stellten sich starke häufig wiederholte Diarrhöen ein. Am 26. 2. ist Pat. in der Frühe wieder ziemlich callabirt, der Puls ist klein, fadenförmig und intermittirend, die Temperatur, welche schon am 25. auf 39,4 gestiegen war, steigt bis auf 40,0 es besteht ziemlich starker Meteorismus, die Zunge ist dick belegt. Bei der inneren äusserst schmerzhaften Untersuchung zeigt sich der Tumor nach unten und in die Breite vergrössert. Der Urin muss wegen Schmerzhaftigkeit mit dem Katheder entleert werden. Derselbe ist normal, ohne Eiweis. Die Kranke erhält, ausser der früheren Ord. noch Chin. hydrochlor. 1,0. Am 27. 2. stellt sich Erbrechen ein, das Chin. wird sistirt und es werden $^1/_4$ stündl. Eispillen gereicht und ferner aqu. amygd. mit morph. kalte Umschläge auf Kopf und Brust, Temperatur 40.0. Das Erbrechen erfolgt in der Nacht noch zwei Mal; auch am 28. erbricht Pat. noch 2 Mal am Vormittag; hierauf sistirt dasselbe und ebenso die Diarrhöen; die Pat. erholt sich wieder etwas, der Puls ist voller, Temperatur sinkt auf 39,2. Die Kranke schläft ein Wenig. Es erfolgt starker schleimiger Ausfluss, der Tumor vergrössert sich in die Breite. Der Unterleib wird weniger schmerzhaft, die Dämpfung ist bei Rückenlage beiderseits handbreit, sonst ist überall normaler Darmton. Das bisher an der 4. Rippe stehende Zwerchfell steht jetzt rechts am 6. Rippenknorpel. Der Meteorismus ist geringer, der Appetit bessert sich, da-

gegen erfolgt trotz Clysma kein Stuhlgang, daher wird Inf. Senn. comp. 2 Esslöffel verordnet. Erst am 3. 3. erfolgt gegen Abend reichliche feste, normalgefärbte Stuhlentleerung. Am nächsten Tag zeigt der Urin wieder leichte Gallenstoffreaction, es treten Schmerzen in der Lebergegend auf, der Appetit ist gut, der Stuhlgang erfolgt erst am folgenden Tag auf 2 Löffel Inf. Senn. comp. Der Tumor beginnt sich zu verkleinern, Schlaf und Appetit werden besser; der Puls ist klein 112. Die Temperatur nimmt continuirlich ab, sie sinkt auf 37,8. Die Ord, besteht in Eisblase, kräftiger Diät, ferr. sesquichlor sol. 3 + 3 gtt. Der Befund am 8. 3 ergiebt eine bedeutende Abnahme der Leibschmerzen, der Unterleib zeigt überall Darmton, Appetit ist gut, Stuhlgang erfolgt auf 1 Kaffeelöffel elect. lenitiv. Temperatur 37,4. In den nächsten Tagen bessert sich das Allgemeinbefinden der Kranken immer mehr, die Schmerzhaftigkeit nimmt beständig ab, der Ausfluss ist blutig schleimig. Der Stuhlgang erfolgt auch jetzt noch immer nur bei Darreichung von Inf. Senn. comp. od. elect lenit. Der Tumor bleibt in seiner Grösse stationär, ist bei innerer Palpation wenig schmerzhaft, fest, ragt in das Rectum vor und drängt die Port. vag. ziemlich fest an den obern Rand der Symphyse, der Fundus uteri ist über der Symphyse von Aussen zu palpiren, der Uterus ist wenig vergrössert. Ord. Liqu. ferr 3 Mal tägl. 3 gtt. ferner 3 Mal täglich Injectionen in die Scheide, zwei kalte Klystire und am Abend 2 Essl. Inf Senn. comp. Am 22. 3 erfolgt nach fünftägiger Pause wieder reichlicher

Stuhl mit vielen festen Massen; der Appetit ist sehr gut, ebenso der Schlaf. Am 1. 4 erfolgt die Regel ziemlich reichlich und endet am 5, 4 ohne alle Beschwerden, der Tumor nimmt nun allmälig ab, der Ausfluss wird geringer und die Schmerzen lassen vollkommen nach. Am 20. 4 erscheint die 4 Tage dauernde, schmerzlos verlaufende Regel. Die Kranke fühlt sich bedeutend gekräftigt, das Körpergewicht nimmt zu, der Stuhlgang erfolgt ohne Beschwerden spontan; Pat. ist vom 1. 5. an beinahe den ganzen Tag ausserhalb des Bettes. Der Uterus kommt wieder in seine normale Lage, der Tumor nimmt beständig ab, Appetit und Schlaf sind vortrefflich und da diese allgemeine Besserung täglich zunimmt, kann die Kranke am 27. 5. 73. als geheilt entlassen werden. Pat. fühlt sich auch jetzt noch vollkommen wohl und verrichtet ohne Nachtheil schwere Arbeiten.

Fall IV.

Frau Voelkel, 43 Jahre alt, aus Gera wurde am 17. 6. 73. in die Anstalt aufgenommen. Durch die Anamnese wird ermittelt, dass die Pat. mit 38 Jahren eine Lungenentzündung überstanden hat. Geboren hat dieselbe zum ersten Mal mit 28 Jahren; die Entbindung geschah mit Hülfe der Zange, hierauf erfolgten noch 6 normal verlaufende Geburten bis Pat. vor 2 Jahren zum achten Mal nieder kam. Das Kind wurde in Fusslage geboren und starb während der Geburt. Wie die früheren Wochenbetten so war auch das letzte von kurzer Dauer, die Regel trat nach acht Wochen wieder ein, war seitdem regelmässig und erfolgte zum letzten Mal

vor 5 Wochen in normaler Weise. Vor 3 Wochen erkrankte Pat. ganz plötzlich mit heftigen Schmerzen in dem rechten Hypogastrium ohne bekannte Veranlassung, zugleich stellte sich heftige Hitze und Durst ein, wozu bald Schlaflosigkeit, Appetitmangel hinzuträten. Der ganze Leib war am 2. Tag der Erkrankung stark aufgetrieben, die Schmerzen, welche auch spontan sehr heftig waren, nahmen zu, der Stuhlgang war retardirt, 2 Tage lang bestand Urinverhaltung, Temperatur 38,2. Die Kranke ward sehr rasch matt, am 3. Tage der Krankheit trat eine reichliche dauernde Blutung ein, welche von der Pat. für die 14 Tage zu früh eintretende Regel gehalten wurde. Der Leib war in ganzer Ausdehnung sehr schmerzhaft. Die Ord. bestand in Ol. Ricin. worauf Stuhlgang eintrat, der ausgebreitete Leibschmerz verlor sich, die Pat. hatte nur noch rechts Schmerzen, ward dabei aber immer kraftloser und kam desshalb, 3 Wochen nach Beginn der Erkrankung in die Anstalt. Der Status praesens zeigt eine sehr abgemagerte anämische Person, die Brustorgane sind normal, ebenso die Leber. Bei der Untersuchung der Beckenorgane findet sich ein den Douglas'schen Raum stark ausdehnender Tumor, die Port. vag. ist durch denselben dicht an die Symphyse angedrängt, ebenso ist das hintere Scheidengewölbe nach vorn und unten gedrängt; der Leib ist in ganzer Ausdehnung bei Druck sehr empfindlich, die Bauchdecken sind sehr schlaff. Bei äusserer Untersuchung findet man einen den Fund. uter. überragenden mehr nach rechts liegenden Tumor dessen Zusammenhang mit dem durch innere Untersuchung palpirten Tu-

mor durch combinirte Untersuchung festgestellt wird. Die Blase ist auch etwas nach rechts verzogen. Es wird Ol. Ricin ord. da seit 2 Tagen kein Stuhlgang vorhanden ist, worauf derselbe erfolgt. Der Leibschmerz vermindert sich in den folgenden Tagen ein Wenig. Die am 24. 6. auftretende heftige Diarrhöe wird durch Tinct. Op. X gtt. beseitigt; die Kranke erhält sehr kräftige Kost, worauf sie sich etwas stärker fühlt. Temperatur 38,2. Der Stuhlgang bleibt in den folgenden Tagen normal, die Kräfte nehmen constant zu, die Untersuchung des Tumor wird weniger schmerzhaft, derselbe ragt nicht mehr so weit in das Rectum, die Spannung im hintern Fornix hat bedeutend nachgelassen, die Port. vag. entfernt sich etwas von der Symphyse. Der bis dahin vollständig unbewegliche Uterus wird allmälig wieder beweglich. Die Schmerzhaftigkeit bei innerer und äusserer Untersuchung ist ganz gering. Die Exsudatmassen fühlen sich vom Rectum aus ziemlich prall an, der Tumor wird constant kleiner, der Stuhlgang ist regelmässig, der Appetit gut. Temperatur normal. Bei der am 15. 7. 73 vorgenommenen Untersuchung ergiebt sich eine bedeutende Abnahme des Tumor. Die Exsudatmassen sind theils hart, theils elastisch, eine Spannung im Unterleib ist nur rechts noch in geringen Grade bemerkbar, weshalb der etwas nach rechts verdrängte Fund. uter. nicht ganz deutlich abzugrenzen ist, der Uterus ist etwas retrovertirt. Da die Pat. sich vollkommen wohl fühlt, auch das Körpergewicht bedeutend zugenommen hat, so wird sie unter Anrathen von Schonung auf ihren Wunsch entlassen.

Fall V.

Louise Stumpf, 32 Jahre alt, Handarbeitersfrau wurde am 7. 7. 74 in die Anstalt aufgenommen. Die Anamnese ergab Folgendes: Als Kind von circa. 7 Jahren hatte Pat. die Masern gehabt, war sonst immer gesund gewesen. Mit 17 Jahren menstruirt, waren die Menses immer regelmässig alle 4 Wochen erfolgt und dauerten 3—4 Tage; Beschwerden hatte die Pat. dabei nie. Mit 21 Jahren verheirathet, wurde dieselbe nach 3 Monaten gravid, Schwangerschaft verlief normal, die Geburt dauerte sehr lange, das Kind war todt. Das Wochenbett dauerte 9 Tage, hierauf klagte Pat. über Unterleibsschmerzen und bemerkte bei der Arbeit einen Vorfall, welcher bei 14 tägiger Ruhe zurückging, aber von da an bei schwerer Arbeit immer wieder bis vor die äussern Genitalien vortrat. Die Menses traten bald wieder regelmässig ein. Bei der nach 2 Jahren erfolgten zweiten Gravidität gebar Pat. ein lebendes Kind, welches aber nach 24 Stunden starb. Nach einem halben Jahr wurde Pat. wieder gravid, hatte während der Gravidität oft Unterleibsschmerzen, Geburt und Wochenbett verliefen normal, das Kind lebt. Bei der bald darauf folgenden Schwangerschaft traten wieder heftige Unterleibsschmerzen auf, während der Geburt erfolgte starke Blutung, das Kind starb nach der Geburt. In der nun folgenden Zeit fühlte sich Pat. mit Ausnahme der oft wiederkehrenden Unterleibsschmerzen wohl; am 17. — 20. Mai 74 erfolgten die Menses in normaler Weise, an den 3. nächsten Tagen ging Pat. auf die Ar-

beit und fühlte sich vollkommen wohl. Am andern Morgen bemerkte sie beim Erwachen, dass sie eine starke Blutung während der Nacht gehabt; da sie keine Schmerzen empfand stand sie auf; am 26. Mai erfolgte geringe Blutung, am 27. und 28. blutig gefärbter, wässriger Ausfluss. Am Abend des 29. Mai traten heftige, wehenartige Schmerzen und Abgang von dunkeln aber flüssigen Blut auf; von diesem Tage an hatte Pat. beständig Leibschmerzen und es erfolgte in den nächsten Wochen immer ein leicht blutig gefärbter wässriger Ausfluss aus den Genitalien. Mitte Juni liess sich die Kranke, welche durch den wieder stärker hervortretenden Vorfall am Gehen behindert wurde, von der Hebamme ein Pessarium einlegen worauf die Schmurzen sich aber bedeutend steigerten und besonders nach der linken Seite des Unterleibs ausstrahlten. Der Stuhlgang war schon längere Zeit retardirt und nur durch Senna zu erzielen, das Uriniren war seit Einlegen des Pessarium schmerzhaft; diese Schmerzen treten sowohl vor dem Uriniren als auch nach demselben ein. In Folge dieser verschiedenen Beschwerden liess sich die Kranke in die Anstalt aufnehmen. Der Status praesens zeigt Folgendes; An den äussern Theilen ist keine abnorme Abweichung zu bemeaken; die innere Untersuchung zeigt die Vaginalwand schlaff, der entfernte weiche Gummiring hat keine Druckspuren hinterlassen, das Secret der Vaginalschleimhaut ist bedeutend vermehrt, die Port. vag ist breit und kurz, das Corp. uter. ist nicht vergrössert antevertirt, die Sonde von 4 Mllm. passirt auf 7 Ctm. Das hintere Scheidengewölbe ist prall gespannt von ei-

nem im Douglas'schen Raum gelegenen festen Tumor dessen obere Grenze vom Rectum aus nicht zu erreichen ist; die äussere Palpation desselben wird ohne besondere Schmerzen vertragen. Stuhl, Urin, Temperatur, Puls und Respiration sind normal. Die Ord. besteht in reinigenden Injectionen. Da Pat. sich sonst vollkommen wohl fühlt, darf sie umhergehen und wird nur der Beobachtung wegen in der Anstalt belassen. Am 10. 7. war dieselbe in die Stadt gegangen, am Abend dieses Tages traten heftige Unterleibsschmerzen mit Drängen im Unterleib auf, derselbe ist etwas aufgetrieben, die Palpation desselben ist sehr empfindlich; ohne Dämpfung. Schüttelfrost ist nicht vorhanden. Temperatur 39,4, Puls 112. Es werden kalte Umschläge auf den Leib ordinirt. Am folgenden Tag klagt Pat. über Kopf- und Kreuzschmerzen und Appetitlosigkeit, der Unterleib ist etwas mehr aufgetrieben, die Empfindlichkeit hat jedoch nicht zugenommen. Am andern Morgen tritt Uebelkeit mit Erbrechen ein, die Auftreibung des Unterleibes hat noch zugenommen, in der linken Seite ist etwas Dämpfung vorhanden. Abendtemperatur 39,4, Puls 120. In den nächsten Tagen tritt vollkommene Harnverhaltung ein, der Urin muss mit dem Katheder entleert werden; derselbe ist ohne Sediment, sein spez. Gew. 1017. Der Stuhlgang ist immer regelmässig, die Schmerzhaftigkeit ist besonders bei Druck auf das Corp. uter. sehr bedeutend. Die innere Untersuchung zeigt den Tumor im Douglas'schen Raum etwas praller tiefer stehend und sehr empfindlich, der Uterus ist sehr bedeutend durch denselben nach

vorn gedrängt, so dass der Muttermund dicht an die Symphyse angedrängt erscheint. Temperatur 39,6—40,0, Puls 112—116. Die Ord. besteht in Eisblase auf den Unterleib und Clysma mit Tinct. Op. Am 25. 7. findet sich an dem aufgetriebenen Unterleib Dämpfung bis zum Nabel, in den abhangigen seitlichen Gegenden, dagegen voller Darmton. Diese Dämpfung wechselt mit Füllung der Blase, der Stuhl ist normal. Es werden Klystire mit Tinct. Op. ordinirt, es besteht noch Harnverhaltung, der Urin ist trübe, reichlich sedimentirt aber ohne Eiweis. Sein spez. Gewicht ist 1020, reagirt leicht alkalisch, Temperatur 39,8, Puls 112. Die Schmerzhaftigkeit hat etwas abgenommen, die Pat. fühlt sich sehr schwach, klagt über häufiges Aufstossen. Uebelkeit und Appetitlosigkeit, der Stuhl ist ziemlich dünn, der Schlaf schlecht. Ord. Kräftige Kost, Eier und Milch, Wein, ferner eine Eisblase auf das Abdomen, am Abend Tinct. Op. Clysma. Am 27. 7. tritt in der Frühe ein Schüttelfrost ein, welcher $^1/_2$ Stunde dauert, die vorher normale Temperatur erhöht sich anfangs auf 40,2 und später sogar auf 40,6. Puls ist klein steigt von 90 anf 112. Es zeigt sich beginnender Decubitus welcher unter Anwendung eines Luftkissens mit Bleiwasser behandelt wird. Pat. sieht sehr verfallen aus, der Tumor hat an Ausdehnung etwas zugenommen, die Dämpfung bleibt dieselbe, es tritt einige Male Erbrechen auf und hierauf erfolgt 2—3 Mal Stuhlgung. In den nächsten Tagen bessert sich das Allgemeinbefinden, Temperatur sinkt auf 38,0, die Dämpfung und Schmerzhaftigkeit im Abdomen nimmt ab, der Decubitus bessert sich.

Die Diät ist roborirend, 2 Mal täglich Clysma vonEi, Wein, Bouillon und Op. Am 31. 7. erfolgt noch einige Male Erbrechen, Pat. geniesst nur Ei, Wein, Milch und Bouillon. In der foigenden Nacht schläft Pat. ein Wenig, in Folge dessen fühlt sie sich kräftiger und geniesst etwas Fleisch. Der Urin wird spontan gelassen, der Stuhl ist etwas fester, Temperatur 38,0 — 38,4, Puls 104 — 108. Im Laufe des Monats nimmt der Tumor bedeutend ab, die Port. vag. beginnt sich wieder normal zu stellen, der Fund uter. ist deutlich zu fühlen. Die am 20. 8. vorgenommene Untersuchung zeigt eine weitere Abnahme des Tumor, zwischen Vagina und Rectum ist nur noch eine geringe Geschwulst fühlbar, der Druck auf den antevertirt liegenden Fund. uter. ist nicht mehr schmerzhaft. Bewegung des Uterus kaum behindert, Temperatur und Puls seit längerer Zeit normal. Da in nächsten Wochen die Besserung fortschreitet, so wird Pat. bei gleichem Genitalbefund am 14. 9 entlassen.

Nach dieser kurzen Darlegung des Krankheitsbildes der einzelnen Fälle wollen wir zum Schluss in Betreff der Richtigkeit der auf Haematocele retrouterina gestellten Diagnose in Kürze noch einige wichtige Momente hervorheben. — In dem ersten, zweiten und vierten Fall waren die Symptome bei Eintritt der Erkrankung so charakteristisch, dass in Betreff der Diagnose kaum ein Zweifel auftauchen konnte. Der in den genannten Fällen ganz heftig auftretende Leibschmerz, zugleich ver-

bunden mit grosser Schwäche und acuter allgemeiner Anämie, welche sogar zu Ohnmachten fuhrte, wies sofort auf eine innere Blutung hin; im dritten war allerdings die Haematocele retrouterina durch parametritische Exsudate sehr complizirt, dennoch konnte die Diagnose mit grösster Sicherheit auf Haematocele gestellt werden, da, wie nebenstehende Tafeln zeigen, der Douglas'sche Raum in der für Haematocele so charakteristischen Form ausgefüllt war, indem der Tumor den schon oben erwähnten eigenthümlichen Ausguss des Douglas'schen Raumes bildete. Im fünften Fall kam Pat. zwar mit einer schon in der Rückbildung begriffenen Haematocele in die Anstalt, welche erst später wieder unter gleichzeitiger Peritonitis exacerbirte, allein nichts destoweniger konnte die Diagnose in Folge der Anamnese mit Sicherheit auf Haematocele retrouterina gestellt werden.

Fig. 1

Fig. 2.

Fig. 1.

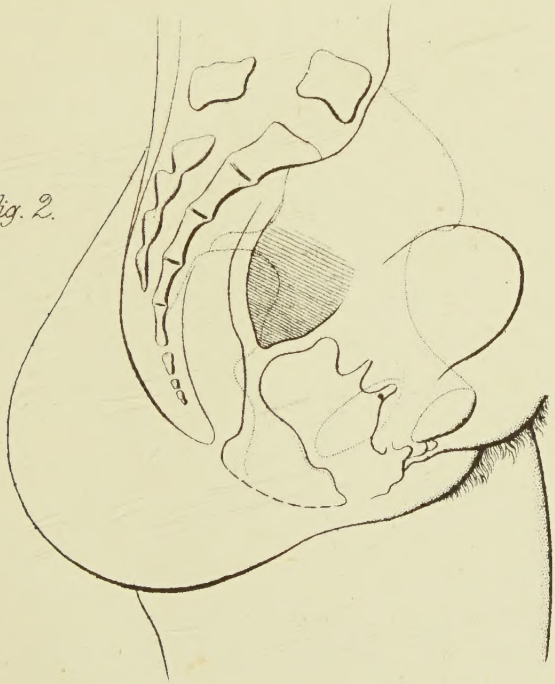

Fig. 2.